



Pemahaman Anatomi Tulang Panggul dan Cedera Uretra: Tinjauan Berdasarkan Studi Literatur dan Penelitian

Understanding Pelvic Anatomy and Urethral Injuries: A Review Based on Literature Studies and Clinical Research

Agneta Grace Sesilia¹, Berlian Agatha Silalahi², Nabila Puti Palinggam³,
Shafazila Nisa Farhanah⁴

¹ Universitas Singaperbangsa Karawang

Article Info

Article history:

Received: 2024/11/25

Accepted: 2024/11/30

Published: 2024/12/02

Keyword:

Tulang panggul

Uretra

Cedera

Abstrak (10 PT)

Tulang panggul, atau pelvis, merupakan struktur tulang yang kompleks dan vital dalam tubuh manusia. Tulang panggul berfungsi sebagai penyangga berat badan, melindungi organ dalam seperti kandung kemih, usus, dan organ reproduksi, serta berperan penting dalam proses melahirkan. Tulang panggul tersusun atas tiga tulang utama: ilium, ischium, dan pubis, yang menyatu membentuk acetabulum, tempat sendi tulang paha. Struktur tulang panggul berbeda antara pria dan wanita, dengan bentuk wanita yang lebih lebar dan bulat untuk memudahkan proses persalinan. Tulang panggul rentan terhadap cedera seperti fraktur, dislokasi, dan osteoarthritis, yang dapat menyebabkan rasa sakit, kesulitan bergerak, dan masalah kesehatan lainnya. Pengetahuan tentang anatomi dan fungsi tulang panggul penting untuk memahami berbagai kondisi kesehatan dan meningkatkan kualitas hidup. Cedera uretra merupakan kasus kegawatdaruratan di bidang urologi yang sering terjadi, dimana sebagian besar pada laki-laki karena bentuk anatomi. Cedera dapat terjadi pada uretra bagian anterior dan posterior. Dalam studi ini yang pencarian literature berfokus pada tulang panggul. Lima database terbesar dalam dunia kesehatan digunakan dalam proses ini yang meliputi Pubmed, Google Scholar, CINAHL, Medline dan PsycINFO dengan menggunakan kata kunci "Tulang Panggul". Pencarian kata kunci juga dikombinasikan agar literatur yang didapatkan lebih spesifik. Kriteria inklusi meliputi: 1) Studi yang termasuk dalam tinjauan literature ini terdiri dari randomised control trial, cohort study, dan kualitatif study. n 2019, 2) Publikasi artikel dalam sepuluh tahun terakhir 2010-2020 3) Artikel menggunakan Bahasa Inggris dan memiliki full text.

Abstract : : The pelvis is a complex and vital bone structure in the human body. It supports body weight, protects internal organs such as the bladder, intestines, and reproductive organs, and plays an important role in childbirth. The pelvis is made up of three main bones: the ilium, ischium, and pubis, which fuse to form the acetabulum, where the thigh bones join. The structure of the pelvis differs between men and women, with women being wider and rounder to facilitate childbirth. The pelvis is susceptible to injuries such as fractures, dislocations, and osteoarthritis, which can cause pain, difficulty moving, and other health problems. Knowledge of the anatomy and function of the pelvis is

important for understanding various health conditions and improving quality of life. Urethral injury is a common urological emergency, mostly in men due to anatomical shape. Injuries can occur in the anterior and posterior urethra. In this study, the literature search focused on the pelvis. The five largest databases in the world of health were used in this process, including Pubmed, Google Scholar, CINAHL, Medline and PsycINFO using the keyword "Pelvic Bone". Keyword searches were also combined to make the literature obtained more specific. Inclusion criteria include: 1) Studies included in this literature review consist of randomized control trials, cohort studies, and qualitative studies. n 2019, 2) Publication of articles in the last ten years 2010-2020 3) Articles use English and have full text.

Corresponding Author:

Berlian Agatha Silalahi1, Agneta Grace Sesilia2

Email: 2310631240005@student.unsika.ac.id, 2310631240003@student.unsika.ac.id

1. Pendahuluan

Tulang panggul merupakan struktur anatomi yang sangat penting dalam tubuh manusia. Terletak di bagian bawah torso, tulang panggul terdiri dari beberapa tulang yang saling berhubungan, membentuk rongga yang melindungi organ-organ vital serta menyokong berat tubuh bagian atas. Tulang panggul juga berperan krusial dalam pergerakan tubuh, terutama saat berjalan dan berlari. Dalam beberapa dekade terakhir, pemahaman tentang tulang panggul telah berkembang pesat berkat kemajuan teknologi pencitraan medis dan penelitian biomekanikal. (Centers for Disease Prevention and Control (CDC), 2019) Namun, masih banyak aspek dari tulang panggul yang perlu dieksplorasi lebih lanjut, terutama terkait fungsinya dalam berbagai kondisi kesehatan dan penyakit. Studi tentang tulang panggul menjadi semakin relevan mengingat meningkatnya prevalensi masalah kesehatan terkait struktur ini, seperti osteoporosis, fraktur panggul pada lansia, dan gangguan muskuloskeletal lainnya. Selain itu, pemahaman yang lebih baik tentang tulang panggul juga penting dalam pengembangan prosedur medis seperti artroplasti panggul dan perbaikan fraktur.

Cedera uretra merupakan salah satu kasus kegawat daruratan urologi yang umum terjadi. Sebagian besar terjadi pada pria, dikarenakan struktur anatomi uretra. Uretra pria terdiri dari 2 bagian, yaitu anterior dan posterior dimana cedera dapat mengenai pada bagian tersebut. Pemeriksaan radiologis berupa uretrografi retro grade dapat memastikan adanya cedera uretra pada kondisi dimana terdapat kecurigaan cedera uretra, misal adanya perdarahan yang keluar dari meatus uretra. Menentukan apakah adanya cedera uretra sangat penting dan segera dimana bila adanya cedera uretra maka pemasangan kateter urin melalui uretra adalah kontraindikasi karena dapat memperberat kerusakan uretra yang ada. Setelah didapatkan adanya cedera uretra maka diperlukan (Gusnedi G et al., 2022).

Cedera uretra merujuk pada kerusakan atau trauma yang terjadi pada uretra, yaitu saluran yang bertanggung jawab untuk membawa urin dari kandung kemih keluar dari tubuh (Asli & Watt, 2019). Cedera uretra biasanya terjadi pada kondisi patah tulang panggul yang signifikan, sering kali akibat tabrakan kendaraan bermotor atau cedera akibat himpitan (Chang et al., 2021). Cedera uretra posterior

tumpul, juga dikenal sebagai cedera uretra fraktur panggul, hampir secara eksklusif terkait dengan patah tulang panggul, terutama yang tingkat keparahannya parah (Lumen et al., 2020).

Cedera ini umumnya disebabkan oleh kecelakaan kendaraan bermotor, dan risikonya meningkat seiring dengan tingkat keparahan konfigurasi fraktur panggul. Selain fraktur panggul,

penyebab lain dari cedera uretra posterior adalah trauma tembus seperti luka tembak atau luka tusuk, cedera iatrogenik selama prosedur medis, dan cedera intra-abdomen lainnya (McCormick et al., 2023). Pecahnya kandung kemih yang terjadi bersamaan dapat terjadi pada hingga 17% pasien dengan cedera uretra (Wang et al., 2022). Cedera uretra yang terkait dengan fraktur panggul lebih sering terjadi pada pria, dengan sekitar 10% fraktur panggul yang melibatkan cedera uretra pada pria (Mohamed Abdulmniem et al., 2023). Cedera uretra pada wanita lebih jarang terjadi, hanya terjadi pada 4-6% patah tulang panggul, karena uretra yang secara anatomis lebih pendek dan lebih mudah bergerak, yang berada di belakang lengkung tulang pubis. Cedera uretra biasanya terlihat dalam konteks patah tulang panggul yang signifikan, terutama akibat kecelakaan kendaraan bermotor atau cedera akibat himpitan (Prihadi et al., 2021).

Cedera ini dapat menyebabkan komplikasi seperti obstruksi saluran kemih, ekstrasvasasi urin, dan sepsis. Untuk menangani cedera uretra fraktur panggul secara efektif, diperlukan pendekatan multidisiplin yang melibatkan ahli bedah trauma, ahli urologi, ahli radiologi, dan profesional kesehatan lainnya. Cedera uretra yang terkait dengan fraktur panggul relatif umum terjadi di pusat-pusat trauma, terjadi pada 10% (Birch et al., 2019) pria dengan fraktur panggul dan 4-6% wanita. (Huriyati E et al., 2019) Kesimpulannya, penatalaksanaan cedera uretra akibat fraktur panggul memerlukan pendekatan yang komprehensif dan multidisiplin. Pendekatan ini harus melibatkan diagnosis dan klasifikasi cedera yang tepat, pertimbangan faktor risiko, kolaborasi antara tenaga kesehatan profesional, dan fokus pada efektivitas biaya dan hasil akhir pasien. Pada kasus patah tulang panggul, cedera uretra umumnya terlihat dengan prevalensi yang lebih tinggi pada laki-laki dibandingkan dengan perempuan karena perbedaan anatomi (Sulaiman et al., 2020).

Striktur uretra adalah suatu kondisi yang ditandai dengan penyempitan atau penyumbatan uretra, yaitu saluran yang bertanggung jawab untuk membawa urin keluar dari tubuh. Kondisi ini dapat menyebabkan berbagai masalah kemih, seperti kesulitan buang air kecil, aliran urin yang lemah, infeksi saluran kemih yang sering terjadi, dan bahkan retensi urin. Penanganan untuk uretra striktur sering kali melibatkan intervensi bedah, seperti pelebaran uretra atau uretroplasti, untuk meringankan penyempitan dan mengembalikan fungsi saluran kemih yang tepat. Salah satu kemungkinan penyebab uretra penyempitan adalah cedera iatrogenik, yang mengacu pada kerusakan atau penyempitan uretra yang diakibatkan oleh prosedur atau intervensi medis. Penyebab potensial lain dari striktur uretra termasuk penyakit inflamasi, cedera pada uretra, dan neoplasma. Strategi manajemen yang umum untuk uretra striktur mempertimbangkan faktor-faktor seperti panjang, lokasi, dan tingkat keparahan striktur (Sun et al., 2021)

2. Metode Pelaksanaan

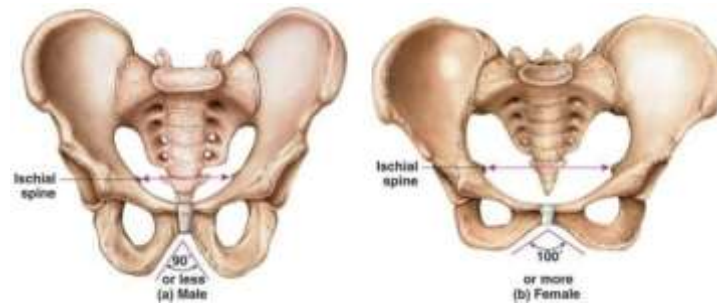Dalam studi ini yang pencarian literature berfokus pada tulang panggul. Lima database terbesar dalam dunia kesehatan digunakan dalam proses ini yang meliputi Pubmed, Google Scholar, CINAHL, Medline dan PsycINFO dengan menggunakan kata kunci "Tulang Panggul". Pencarian kata kunci juga dikombinasikan agar literatur yang didapatkan lebih spesifik. Kriteria inklusi meliputi: 1) Studi yang termasuk dalam tinjauan literature ini terdiri dari randomised control trial, cohort study, dan kualitatif (Wang et al., 2022) Publikasi artikel dalam sepuluh tahun terakhir 2019-2024 3) Artikel menggunakan Bahasa Inggris dan memiliki full text. Artikel yang tidak termasuk kedalam kriteria inklusi di keluarkan. 1. Desain penelitian yang bersifat literatur review dan juga memilih untuk menyertakan abstrak pertemuan ilmiah jika memenuhi syarat yaitu artikel yang telah diterbitkan seperti buku, laporan, dan materi non jurnal

3. Hasil dan Pembahasan □ Tim

Tulang panggul merupakan tulang berbentuk iregular dan berukuran besar yang berhubungan dengan tulang yang sama pada sisi yang berlawanan (Birch et al., 2019). Tulang panggul terdiri dari tiga buah tulang yaitu os koksa (yang terdiri dari ilium, iskiium, dan pubis), os sacrum, dan os koksigis; kesemuanya bersatu pada cekungan bagian dalam tulang yang dinamakan asetabulum. Panggul merupakan suatu cincin tulang yang terdiri dari dua tulang panggul, sakrum dan koksigis. Panggul dibagi menjadi panggul besar dan panggul kecil oleh linea terminalis dan promontorium sakrum. Panggul besar merupakan bagian atas yang pada masing-masing sisi dibatasi oleh ilium dan pada sisi belakang oleh basis tulang sakrum. Hal ini mendukung usus untuk mengirimkan sebagian dari berat badan ke dinding anterior abdomen. Panggul kecil ialah bagian dari rongga panggul yang terletak di bawah dan di pinggir belakang panggul. Dinding tulang panggul kecil lebih lengkap daripada panggul besar. Untuk memudahkannya, panggul kecil dibagi menjadi bagian dalam yang dibatasi oleh lingkaran panggul dan bagian luar yang dibatasi oleh lingkaran inferior dan sebuah rongga. Ada beberapa istilah (Saul et al., 2019) yang umum digunakan saat merujuk pada jalan lahir. Oleh karena itu, ada baiknya untuk menjelaskan beberapa istilah ini secara singkat dan mengidentifikasi beberapa perbedaan antara pelvis tulang pria dan wanita.

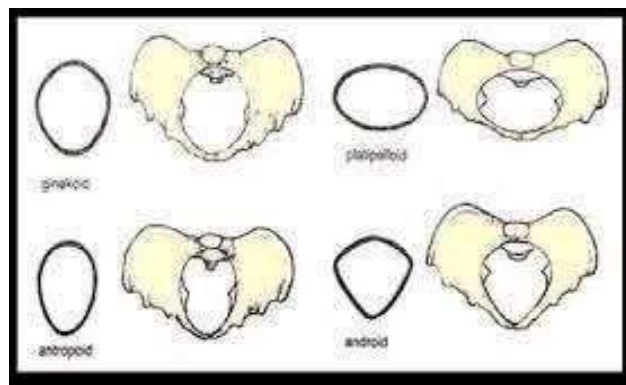
Pelvis palsu, juga disebut pelvis mayor atau minor, adalah area tulang di antara krista iliaka dan di atas pintu masuk pelvis. Pintu masuk pelvis dapat dijelaskan dengan menggambar garis antara promontorium sakrum di bagian posterior dan batas superior simfisis pubis di bagian anterior (Faza F. Factors, 2021). Panggul sejati, juga disebut panggul bawah atau panggul minor, terletak di antara saluran masuk panggul dan saluran keluar panggul. Saluran masuk panggul saluran keluar panggul dapat digambarkan dengan menarik garis dari ujung tulang ekor ke permukaan inferior kemaluan simfisis. Area panggul yang sebenarnya membentuk rongga panggul. Rongga ini berisi bagian saluran pencernaan, saluran kemih, dan beberapa organ reproduksi (Bull FC et al., 2020) Pada wanita, itu membentuk jalan lahir. Beberapa perbandingan dapat dibuat antara panggul pria dan wanita. Pembukaan superior ke dalam rongga panggul lebih lonjong pada wanita dan lebih berbentuk hati pada laki-laki. Rongga panggul adalah lebih pendek dan kurang berbentuk corong pada betina.

Sakrumnya lebih pendek, dan kurang melengkung. sakrum lebih pendek dan tidak terlalu melengkung. Dindingnya tidak sebagai vertical. Tuberositas asetabula dan iskial adalah lebih jauh terpisah. Fitur-fitur ini membuat area di dalam rongga panggul wanita lebih besar daripada rongga panggul pria yang lebih panjang dan berbentuk corong. Hal ini juga dapat dicatat bahwa lengkungan panggul lebih lebar dan lebih bulat pada wanita. Lengkungan ini dapat diwakili secara visual oleh lengkungan ibu jari dan telunjuk yang diperpanjang perempuan, dan telunjuk dan jari tengah yang diperpanjang laki laki.



Gambar 1. 1 Karakteristik Panggul

Panggul pria memiliki fungsi dan ukuran yang berbeda dengan wanita. Ukuran panggul wanita lebih lebar dan dangkal dibandingkan dengan panggul pria. Rongga panggul pria lebih sempit dibandingkan dengan wanita. Selain itu, ruas antara tulang duduknya juga tidak selebar wanita. Sementara pada pria, panggul lebih dioptimalkan sebagai alat gerak tubuh saja (Poda GG et al., 2019). Kerangka panggul seorang perempuan lebih ditujukan pada pemenuhan fungsi reproduksi. Bentuk panggul perempuan mempunyai bagian bawah yang lebih luas untuk keperluan kehamilan. Panggul dengan ukuran normal jenis apapun kelahiran pervaginam janin dengan berat badan normal tidak akan mengalami kesukaran.



Gambar 1. 2 Jenis Panggul

a. Panggul Ginekoid

Dengan pintu atas panggul yang bundar atau dengan diameter transversal yang sedikit lebih panjang dari pada diameter anteroposterior, dan dengan panggul tengah serta pintu bawah panggul yang cukup luas. Jenis ini ditemukan pada 45% perempuan.

b. Panggul Antropoid

Dengan diameter anteroposterior yang lebih panjang dari pada diameter transversal, dan dengan arkus pubis yang sedikit menyempit. Jenis ini ditemukan pada 35% perempuan.

c. Panggul Android

Bentuk pintu atas panggul hampir segitiga. Panjang diameter anteroposterior hampir sama dengan diameter transversal, berhubungan dengan penyempitan kedepan, spina iskiadika menonjol kedalam dan arkus pubis menyempit. Jenis ini ditemukan pada 15% perempuan.

d. Panggul Platipeloid

Dengan diameter anteroposterior yang jelas lebih pendek dari pada diameter transversal pada pintu atas panggul, dan arkus pubis yang luas. Jenis ini ditemukan pada 5% perempuan.

Early endoscopic re-alignment (EER), adalah tindakan yang dilakukan untuk mengatasi cedera uretra segera setelah terjadi, dengan menggunakan prosedur endoskopis untuk mengatur kembali uretra yang cedera. Prosedur ini dapat membantu mengurangi komplikasi dan memperbaiki aliran urin. Pernyataan mencatat bahwa EER dapat mencapai keberhasilan yang relatif mudah, khususnya pada pasien dengan cedera uretra akibat straddle injury (cedera yang melibatkan tekanan pada uretra, misalnya akibat jatuh dari ketinggian dan mendarat di batang penis). Meskipun EER berhasil, pernyataan menunjukkan bahwa banyak pasien yang mengalami pembentukan striktur pada uretra setelah menjalani EER. Meskipun EER dapat mengatasi cedera akut, tampaknya tindakan ini tidak selalu secara signifikan meningkatkan penyembuhan uretra dalam jangka panjang (Watkin & Patel, 2020) . Kemungkinan adanya komplikasi atau faktor faktor tertentu yang menghambat proses penyembuhan dapat menjadi pertimbangan di sini. Sebagian besar pasien yang mengalami pembentukan striktur setelah EER kemudian memerlukan uretroplasti. (Luz Rodríguez Acelas et al., 2019) Uretroplasti adalah tindakan bedah untuk memperbaiki atau merekonstruksi uretra yang telah mengalami striktur atau penyempitan yang signifikan. Ini mungkin diperlukan ketika EER tidak mencapai penyembuhan yang memadai atau striktur kembali terbentuk.

Pernyataan tersebut menyoroti bahwa meskipun EER dapat menjadi langkah awal yang berhasil dalam menangani cedera uretra, masih ada tantangan dalam mencapai penyembuhan yang optimal. Pembentukan striktur dan kebutuhan untuk uretroplasti (Liu J et al., 2022) menunjukkan bahwa beberapa pasien mungkin memerlukan intervensi lanjutan untuk mengatasi masalah tersebut. Oleh karena itu, penelitian lebih lanjut atau inovasi dalam pendekatan pengelolaan cedera uretra pasca EER mungkin diperlukan untuk meningkatkan hasil jangka Panjang

4. Kesimpulan

Tulang panggul merupakan tulang berbentuk iregular dan berukuran besar yang berhubungan dengan tulang yang sama pada sisi yang berlawanan. Tulang panggul terdiri dari tiga buah tulang yaitu os koksa (yang terdiri dari ilium, iskium, dan pubis), os sacrum, dan os koksigis; kesemuanya Bersatu pada cekungan bagian dalam tulang yang dinamakan asetabulum. Panggul merupakan suatu cincin tulang yang terdiri dari dua tulang panggul, sakrum dan koksigis. Panggul dibagi menjadi panggul besar dan panggul kecil oleh linea terminalis dan promontorium sakrum. Panggul pria memiliki fungsi dan ukuran yang berbeda dengan wanita. Ukuran panggul wanita lebih lebar dan dangkal dibandingkan dengan panggul pria. Rongga panggul pria lebih sempit dibandingkan dengan wanita. Selain itu, ruas antara tulang duduknya juga tidak selebar wanita. Sementara pada pria, panggul lebih dioptimalkan sebagai alat gerak tubuh saja. Kerangka panggul seorang perempuan lebih ditujukan pada pemenuhan fungsi reproduksi. Bentuk panggul perempuan mempunyai bagian bawah yang lebih luas untuk keperluan kehamilan. Panggul dengan ukuran normal jenis apapun kelahiran pervaginam janin dengan berat badan normal tidak akan mengalami kesukaran.

Berdasarkan uraian di atas dapat disimpulkan bahwa pada beberapa jurnal yang telah peneliti review lebih menyukai early endoscopic re-alignment melalui metode endourologi berdasarkan literatur dan pengalaman mereka sendiri. Meskipun re-alignment menyebabkan tingkat kekambuhan striktur yang lebih tinggi, hal ini menghindarkan sejumlah besar pasien dari

kebutuhan lebih lanjut akan pembedahan berikutnya. Sebagian besar penelitian yang mendukung Early re-alignment memiliki ukuran sampel yang agak kecil, beberapa di antaranya memiliki desain prospektif, dan mengalami bias prosedur endoskopi yang berhasil untuk fraktur panggul yang tidak terlalu parah.

5. Daftar Pustaka □ Times New Roman, Bold, 12 pt

- Asli, K. , & Watt, E. (2019). Eliminasi Urine. *Fundamentals of Nursing*. 2.
- Birch, S. , Stilling, M. , Mechlenburg, I. , & Hansen, T. B. (2019). No effect of cognitive behavioral patient education for patients with pain catastrophizing before total knee arthroplasty: a randomized controlled trial. 1–6.
- Bull FC, Al-Ansari SS, Biddle S, Borodulin K, Buman MP, & Cardon G, et al. (2020). World Health Organization 2020 guidelines on physical activity and sedentary behaviour. *Br J Sports Med*. 1451–1462.
- Centers for Disease Prevention and Control (CDC). (2019). Characteristics of an Effective Health Education. Retrieved from Curriculum.
- Chang, C. , Ling, L., S. Y. , Sun, Y. , Zhai, W. M. , Wang, K. Y. , & Wang, K. Y. ,. (2021). Dynamics performance of new type of fully automatic track inspection vehicle. *Jiaotong Yunshu Gongcheng Xuebao*. *Journal of Traffic and Transportation Engineering*, 21(6), 194–208.
- Faza F. Factors. (2021). Associated with Dyslipidemia among healthy adults in three types of dwelling area: A cross-sectional study in Yogyakarta.
- Gusnedi G, Fahmida U, Witjaksono F, Nurwidya F, Mansyur M, & Djuwita R, et al. (2022). Effectiveness of optimized food-based recommendation promotion to improve nutritional status and lipid profiles among Minangkabau women with dyslipidemia: A cluster-randomized trial. 1–12.
- Huriyati E, Kandarina BJI, & Faza F. (2019). Association of eating pattern and nutritional status with dyslipidemia among adults in Yogyakarta-Indonesia. 86–98.
- Liu J, Ayada I, Zhang X, Wang L, Li Y, & Wen T, et al. (2022). Estimating global prevalence of metabolic dysfunction-associated fatty liver disease in overweight or obese adults. *Clin Gastroenterol Hepatol*.
- Lumen, N. , Martins, F. , Ploumidis, A., & Palminteri, E. ,. (2020).). *Advances in Urogenital Trauma and Reconstruction*. In *BioMed Research Internationa*.
- Luz Rodríguez Acelas, A. , Monteiro Mantovani, V. , Cañon Montañez, W. , Engelman, B. , Barragan da Silva, M. , & de Abreu Almeida, M. (2019). Evaluation of Acute Pain in Patients Undergoing Total Hip Arthroplasty: A Cohort Study. *International Journal of Nursing Knowledge*, 00(0), 1–5.
- McCormick, B. J. , Keihani, S. , Hagedorn, J. , Selph, J. P. , Figler, B. D. , Johnsen, N. V., Da Silva, R. D. , Broghammer, J. A. , Gupta, S., & Miller, B. (2023). A multicenter prospective cohort study of endoscopic urethral realignment versus suprapubic cystostomy after complete pelvic fracture urethral injury. *Journal of Trauma and Acute Care Surgery*, 94(2), 344–349.
- Mohamed Abdulmniem, W. , Mustafa Ragheb, M. , Saeid Mohamed, S. , & Muhammed Hamed, S. (2023). Effect of an Educational Program on Nurses Performance regarding Care for Patients with Subarachnoid Hemorrhage. . . *Journal of Nursing Science Benha University*, 4(1), 83–94.
- Poda GG, Hsu CY, Rau HH, & Chao JC. (2019). Impact of socio-demographic factors, lifestyle and health status on nutritional status among the elderly in Taiwan. 222–229.
- Prihadi, J. C. , Soeselo, D. A. , & Kusumajaya, C. (2021). *Kegawatdaruratan Urologi*.

- Saul, D. , Riekenberg, J. , Ammon, J. C. , Hoffmann, D. B. , & Sehmisch, S. (2019). Hip Fractures : Therapy , Timing , and Complication Spectrum. 1–9.
- Sulaiman, Y. W. , Laksmningsih, N. S. , & Martadiani, E. D. (2020). Serial kasus: review beberapa tipe dari cedera uretra pada pria dalam pemeriksaan uretrografi retrograde. *Medicina*. 51(3).
- Sun, Y. , Luo, B. , Wang, S. , & Fang, W. (2021). What you see is meaningful: Does green advertising change the intentions of consumers to purchase eco-labeled products? *Business Strategy and the Environment*, 30(1), 694–704.
- Wang, J. , Bao, Z. , Xu, X. , Liu, Z. , Li, G. , Huang, G. , & Man, L. (2022). Outcomes of early endoscopic realignment for blunt straddle injuries to the bulbar urethra: a single-center retrospective study. 22(1), 33.
- Watkin, N. , & Patel, P. (2020). The diagnosis and management of acquired urethral stricture disease. 38(4), 212–223.
- Wiknjosastro H. (2009). Anatomi panggul dan isinya. In: Saifudin AB, Trijatmo R, editors. *Ilmu Kandungan (Edisi ke-4)*. Jakarta: PT. Bina Pustaka Sarwono Prawirohardjo.